



# TỔNG QUAN VỀ FILLER



*Bác Sĩ CKI ĐỖ THỊ PHƯƠNG NHUNG*





# FILLER LÀ GÌ

- ✓ Là một loại chất làm đầy có tính chất thoái biến và tạm thời
- ✓ Ứng dụng chất làm đầy trong thẩm mỹ bao gồm:

## 1/3 MẶT TRÊN

- Làm đầy nếp nhăn trán.
- Làm đầy cau mày.
- Làm đầy thái dương.
- Tạo hình cung mày.

## 1/3 MẶT GIỮA

- Làm đầy hõm lệ.
- Làm đầy rãnh mí má.
- Làm đầy rãnh mí mũi.
- Tạo hình mũi.
- Làm đầy rãnh mũi má.
- Làm đầy má.

## 1/3 MẶT DƯỚI

- Tạo hình môi.
- Tạo hình cằm.
- Tạo hình đường viền hàm.
- Làm đầy rãnh Marionette.
- Tạo hình dáng tai.

## BODY

- Tạo hình ngực.
- Tạo hình hông.
- Xóa nhăn mu bàn tay.





- 01 Môi
- 02 Nếp nhăn quanh miệng
- 03 Nếp nhăn cau mày
- 04 Nếp nhăn quanh hốc mắt  
(Giữa hạ bì - 9 tháng)



- 01 Trẻ hóa da mặt, tay, vùng cổ  
(Trong da - 9 tháng)



- 01 Thái dương
- 02 Rãnh mũi má
- 03 Viên môi
- 04 Nếp nhăn quanh miệng
- 05 Nếp nhăn từ góc miệng xuống cằm  
(Hạ bì giữa hoặc sâu - 12 tháng)



- 01 Thái dương
- 02 Má
- 03 Cằm  
(Trên màng xương - hạ bì sâu - 24 tháng)




- 01 Rãnh nhăn sâu
- 02 Má giữa
- 03 Môi (niêm mạc)  
(Hạ bì sâu - 18 tháng)



# LỰA CHỌN FILLER



# CHỌN LỰA BỆNH NHÂN

- 
- 01** Vui vẻ, sẵn sàng nghe bác sĩ nói.
  - 02** Có thể hiểu vấn đề của mình và hiểu các bước điều trị.
  - 03** Hiểu được lợi ích và nguy cơ, từ đó đưa ra lựa chọn.
  - 04** Hiểu được thời gian tác dụng và các yếu tố ảnh hưởng.
  - 05** Sẵn sàng tìm hiểu cần làm gì và tránh làm gì để cho kết quả tốt.



# CÁC LỚP GIẢI PHẪU

## SUPERFICIAL FAT LAYERS

Small dense pockets of fat that sit on the superficial fascia; they are separated vertically by fragile facial tissue and septae of the SMAS.

## SKIN

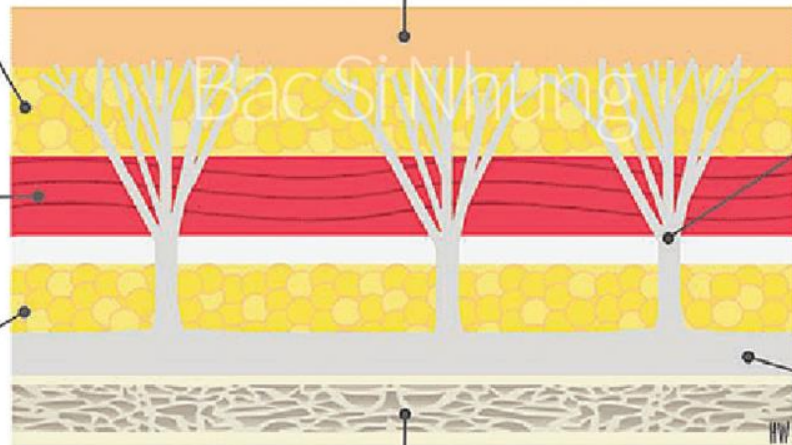Connected to underlying bones by loose connective tissue which contain the muscles of facial expression.

## RETAINING LIGAMENTS

These ligaments pass through all 5 layers of the soft tissues to anchor, retain, and stabilize the skin & SMAS to the deep fascia and facial skeleton.

## SMAS

A continuous and organized fibrous network connected to the periosteum, facial muscles, or other fascial types within the dermis.



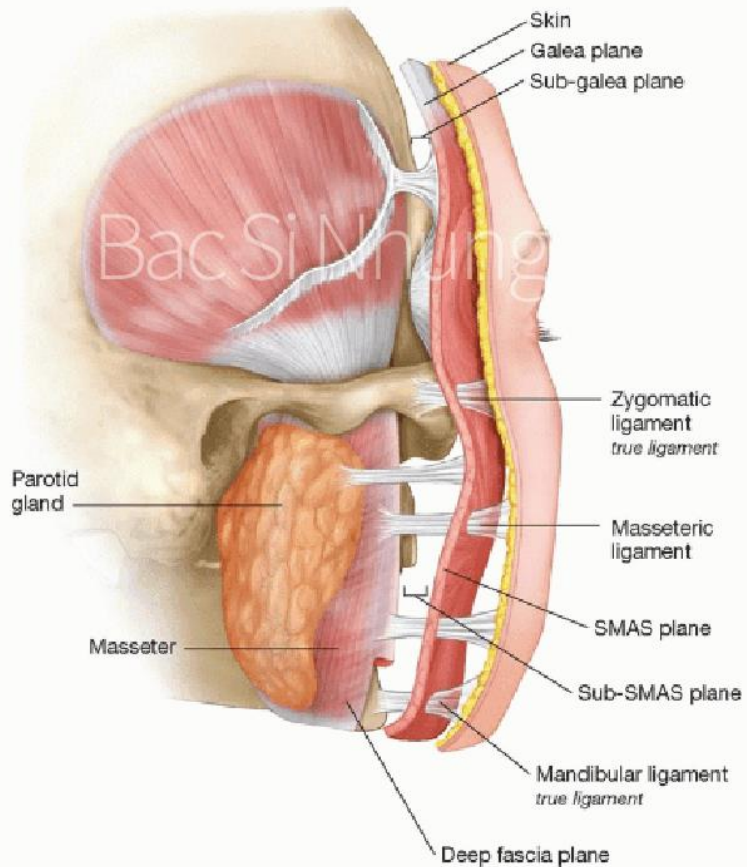
## DEEP FAT LAYERS

Contribute to facial expression and mastication abilities, volume, and shape of the face

## PERIOSTEUM

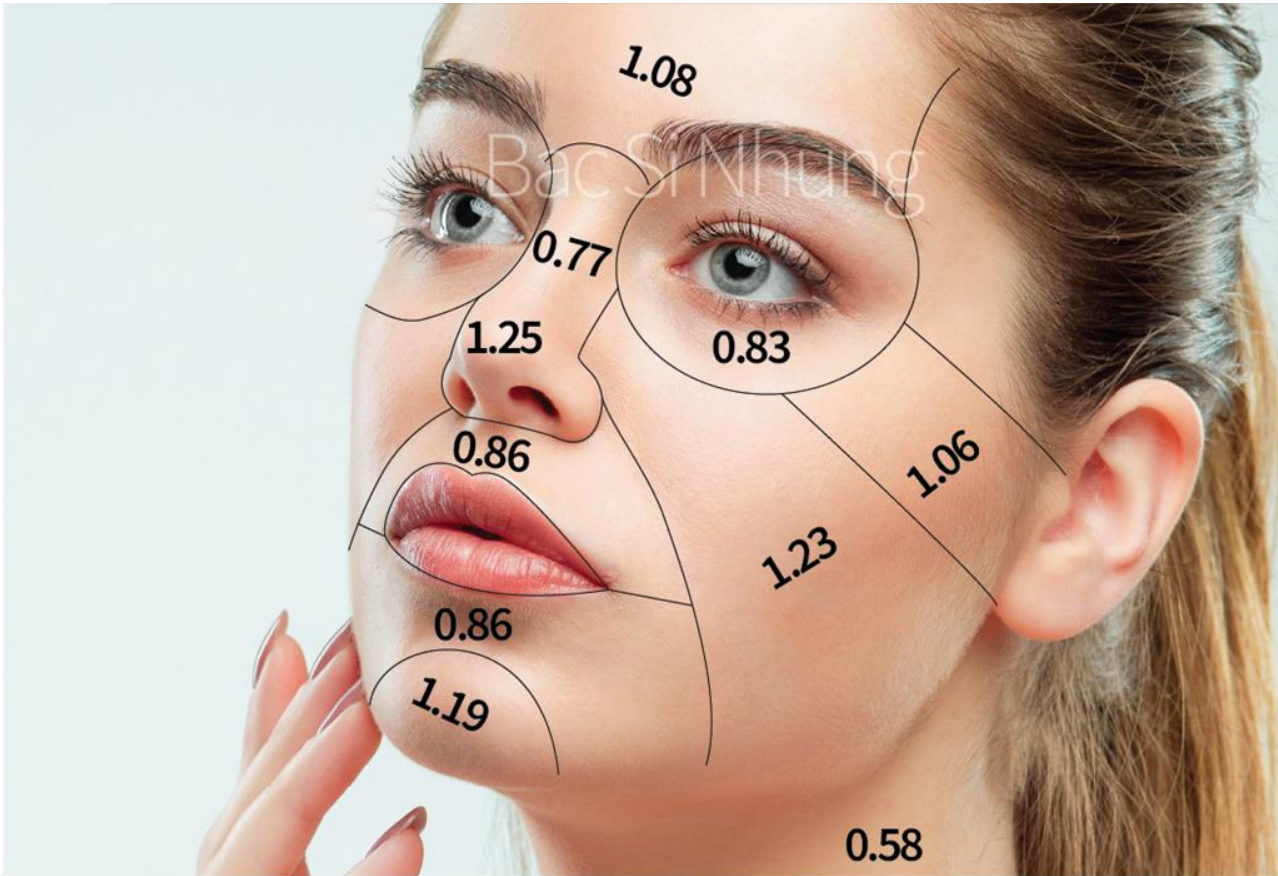
A thin layer of connective tissue that covers the outer surface of a bone in all places except at joints which provides nourishment in the form of blood supply to the bone.





# CÁC LỚP GIẢI PHẪU

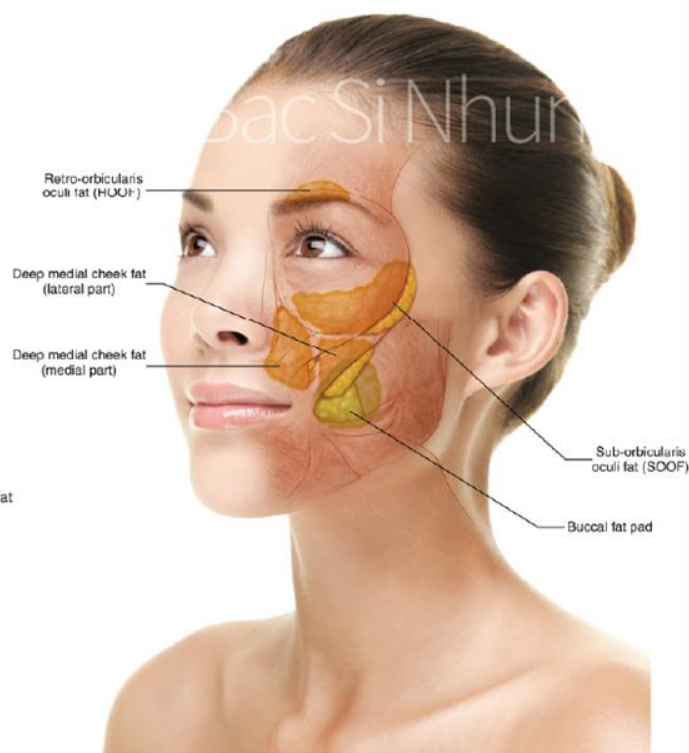
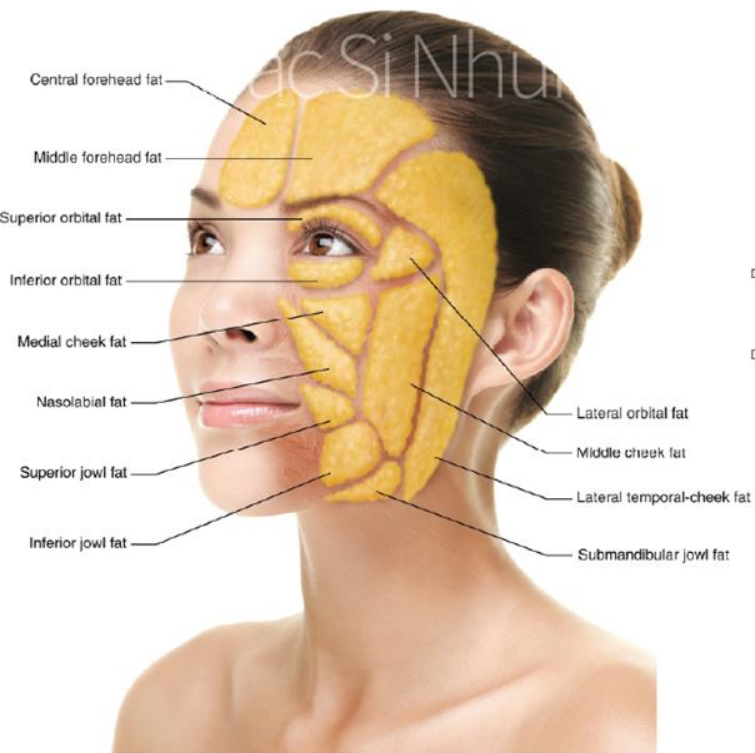




# ĐỘ DÀY DA



DR.SKINCARE ACADEMY



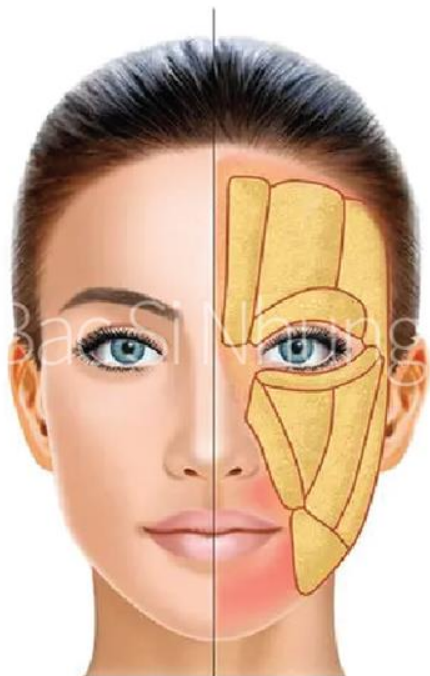# CÁC LỚP MỠ



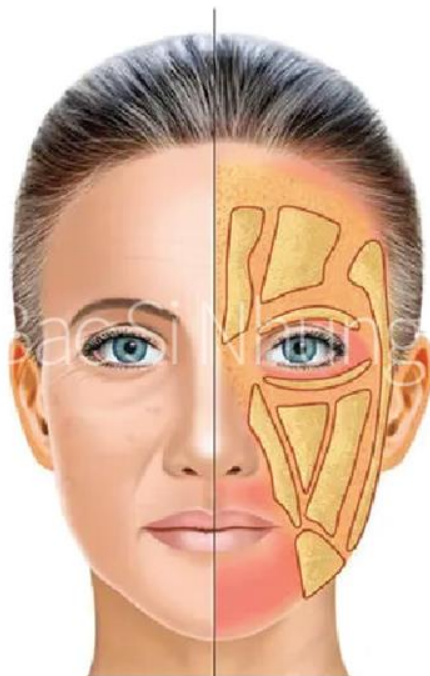DR. SKINCARE ACADEMY



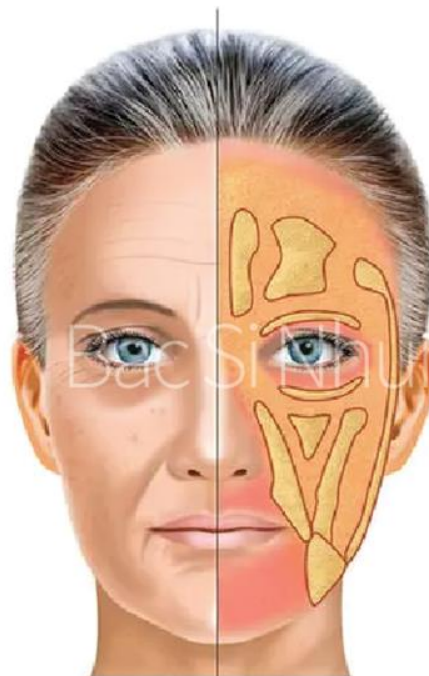30s



40s



50+



**MẮT  
LỚP  
MỠ  
THEO  
TUỔI**



DR.SKINCARE ACADEMY



newborn

three years

six years

young adult

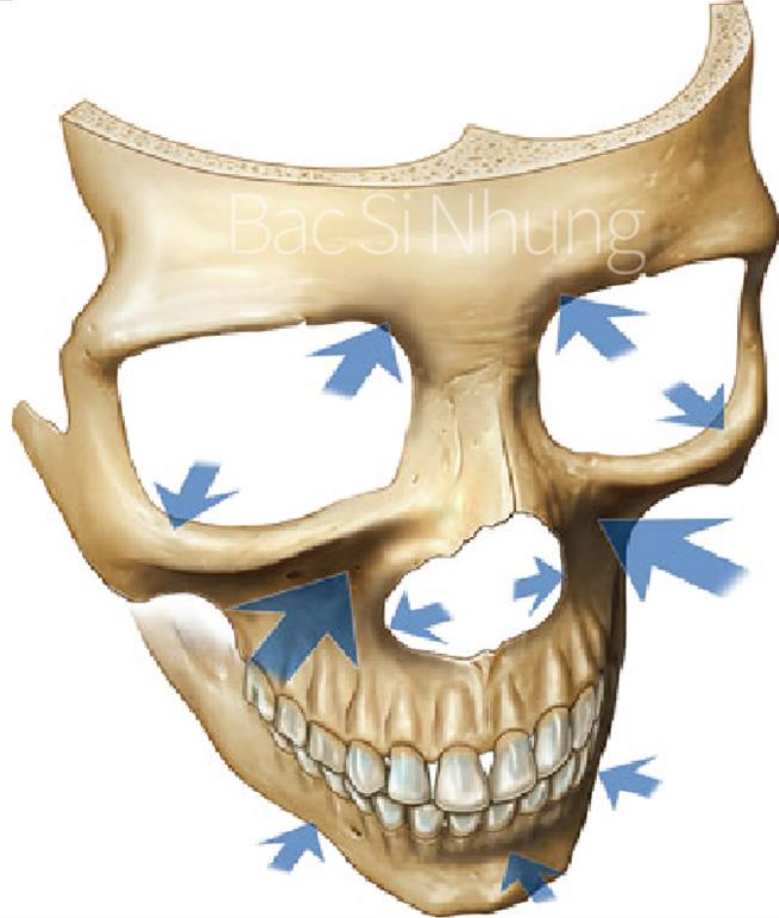
elderly adult

Bac Si Nhung

# TIÊU XƯƠNG THEO TUỔI



DR.SKINCARE ACADEMY

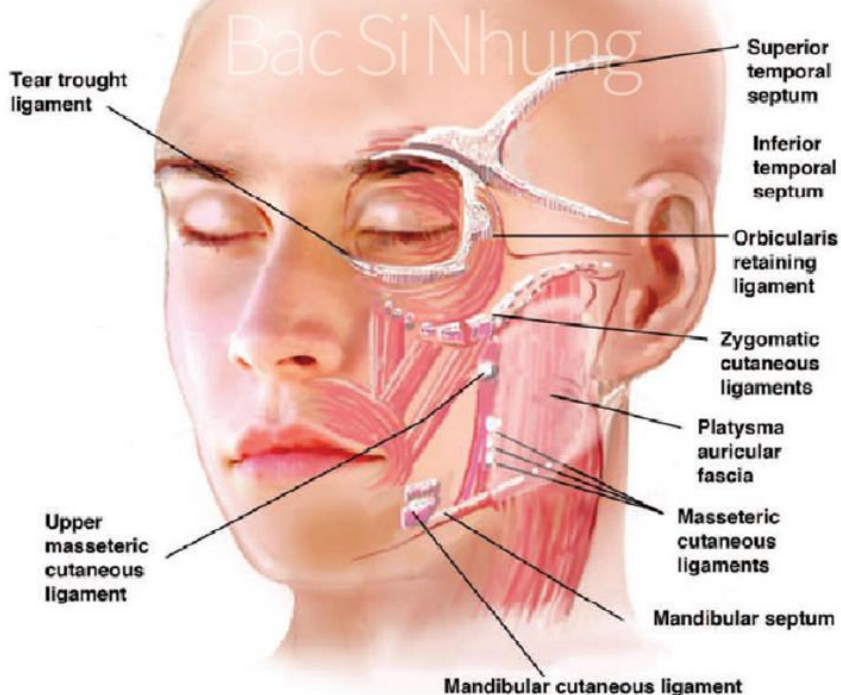


# TIÊU XƯƠNG THEO TUỔI



DR. SKINCARE ACADEMY

## Retaining Ligaments of the Face



→  
**CHÙNG  
NHÃO  
DÂY  
CHẰNG  
THEO  
TUỔI**



DR.SKINCARE ACADEMY



## LÃO HÓA KHUÔN MẶT THEO TUỔI

### Phần trên:

- Cấu trúc mô mềm suy yếu.
- nếp nhăn trán và gian mày.
- Sa cung mày.
- Hõm thái dương và trán.

### Phần giữa:

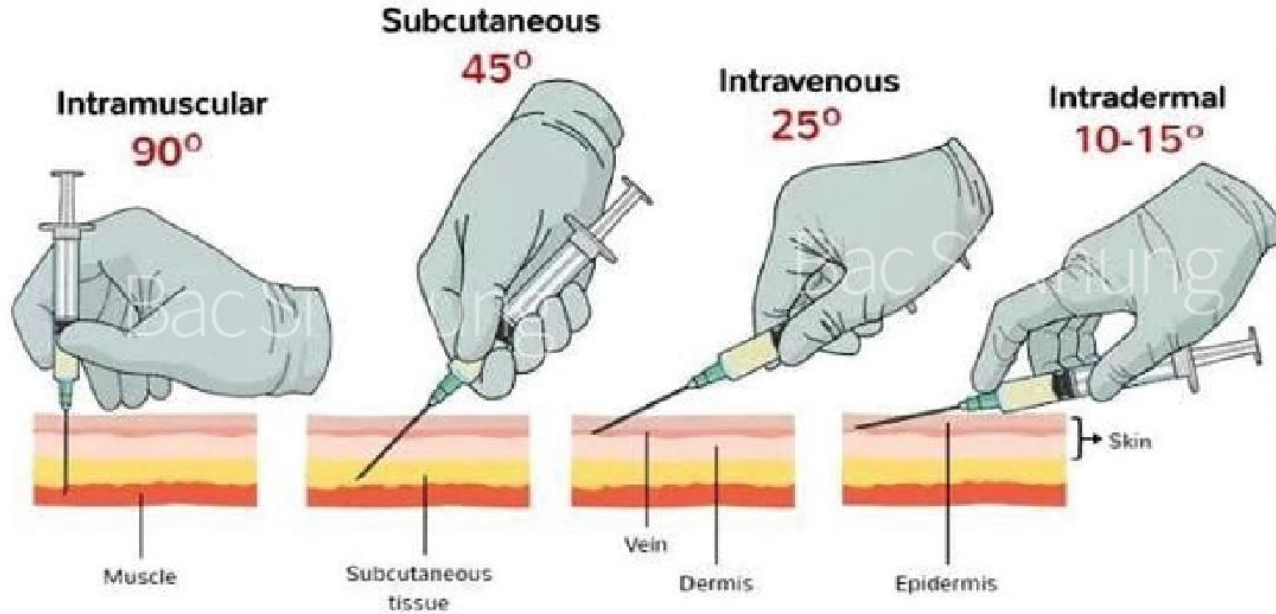
- Teo mô mềm gò má.
- Gò má mất sự đầy đặn.
- Hõm vùng miệng, dưới mí và gò má.
- nếp mũi má sâu hơn.

### Phần dưới:

- Da mỏng và chảy nhão.
- nếp nhăn môi.
- Tiêu mỡ.
- Sệ vùng hàm.



# Injection technique



**CÁC KỸ  
THUẬT  
TIÊM  
ĐÚNG  
LỚP**



## A Linear threading

Retrograde

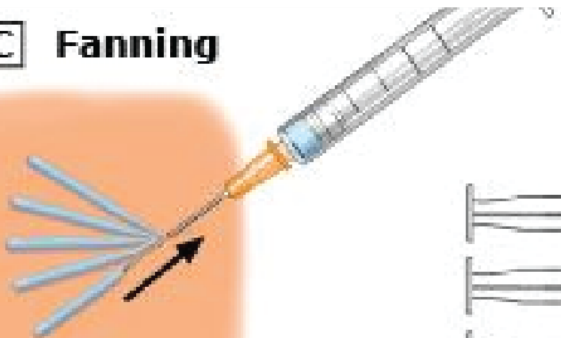Antegrade

## B Depot/serial puncture

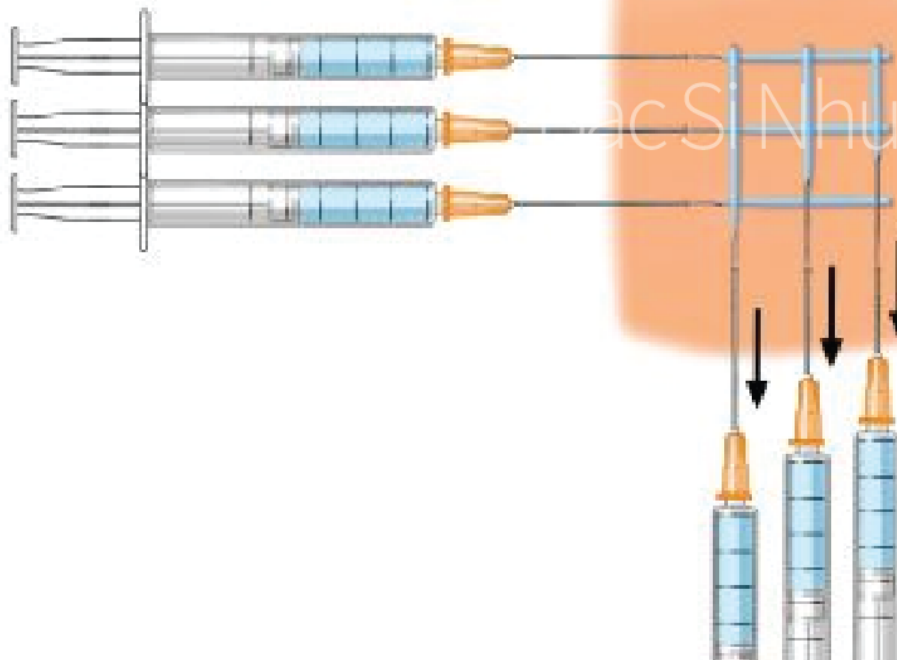
CÁC  
KIỂU KỸ  
THUẬT  
TIÊM



**C** Fanning



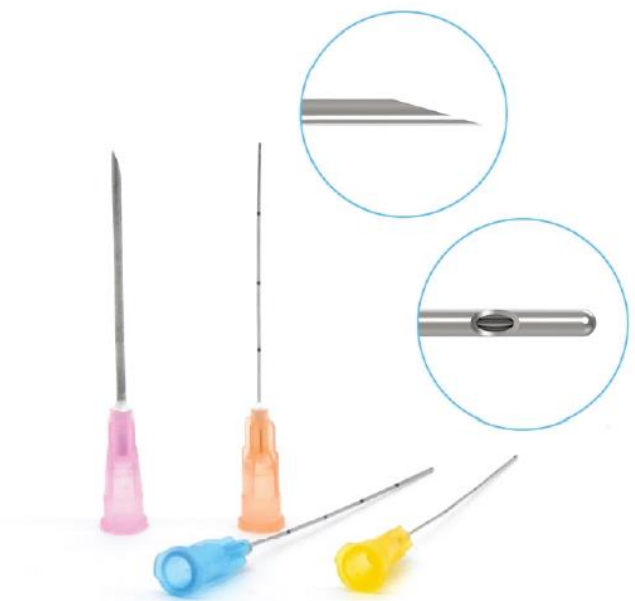
**D** Cross-hatching



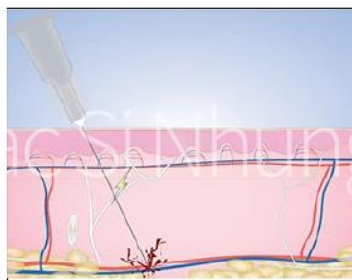
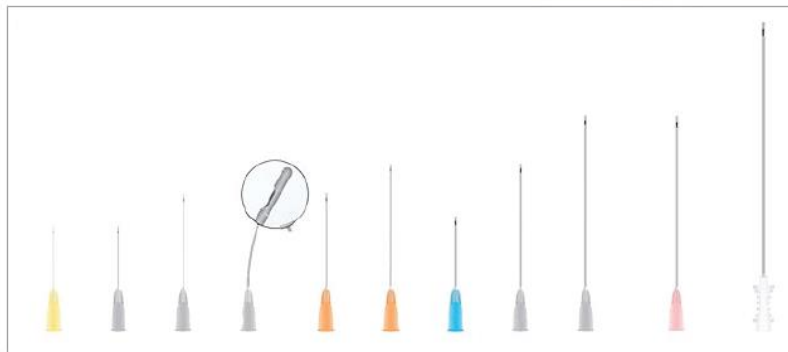# CÁC KIỂU KỸ THUẬT TIÊM



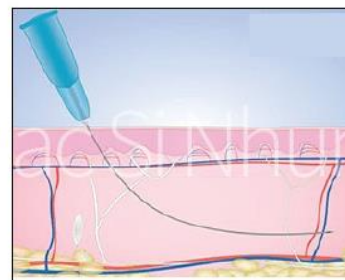




## PRODUCT OVERVIEWS



vs



# CÁC LOẠI KIM TIÊM FILLER



DR.SKINCARE ACADEMY

THANK YOU

